Medizinische Universität Graz

KURZDARMSYNDROM UND D-LACTATAZIDOSE

Ass. Dr. Stefan Fürst

Klinische Abteilung für Gastroenterologie und Hepatologie

Universitätsklinik für Innere Medizin, Graz

Unterstützt durch

MSD

55 jährige Patientin

- Eine 55-jährige Frau wird in stark reduziertem Allgemeinzustand und kachektischem Ernährungszustand in die Notaufnahme gebracht. Die Angehörigen berichten über eine neu aufgetretene Verwirrtheit und verwaschene Sprache. Klinisch imponiert sie stark dehydriert, adäquate motorische und verbale Reaktionen sind nicht möglich (GCS 8). Sie ist tachypnoisch (28/min), hypoton (90mmHg systolisch) und hat Fieber bis 39°C. Darüber hinaus besteht eine massive wässrige Diarrhö mit 30 Stühlen pro Tag.

- Vorerkrankungen:
  - Kurzdarmsyndrom nach wiederholten Resektion nach einem Zökumkarzinom
  - Restdünndarm ca. 60cm, Ileotransversostomie, Colon in Kontinuität, kein Stoma
  - Heimparenterale Ernährung über Port-a-Cath

Labor

Laborwert	bei Aufnahme	Einheit	normal
Hb	**11.5**	g/dL	12.0-15.3
Leuko	**19.45**	G/L	4.4-11.3
Neutro	**86**	%	50-75
Krea	**2.80**	mg/dl	0.50-1.00
GFR	**18.18**	ml/min	90-120
Urea	**140**	mg/dl	10-45
Na+	135	mmol/L	135-145
K+	3.6	mmol/L	3.5-5.0
Cl	**120**	mmol/L	95-110
Ca2+	**1.74**	mmol/L	2.20-2.65

Laborwert	bei Aufnahme	Einheit	normal
Bilirubin, GGT, AST, ALT within normal range			
PT	**20**	%	70-120
Glucose	93	mg/dl	70-100
a pH	**6.76**		7.37-7.45
a O2	**156**	mmHg	71-104
a CO2	**12**	mmHg	32-43
a HCO3	**5**	mmol/L	21-26
a BE	**- 22**	mmol/L	- 2-3
Lactate	**0.6**	mmol/L	0.5-2.2
CRP	**72.4**	mg/L	< 5.0
PCT	**125**	ng/mL	0-0.5

Interpretation und Maßnahmen

1. Schwere metabole Azidose mit pH 6.76
2. Septischer Schock mit Verdacht auf Katheter-assoziierte Infektion
3. Akutes Nierenversagen (AKI 3), Verdacht auf prärenale Genese
4. Diarrhö bei Kurzdarmsyndrom mit > 4000 ml Stuhlvolumen täglich
5. Spontan-PZ 20% in erster Linie bei Vitamin K Mangel durch Mangelernährung

- Sofortige Transferierung auf die Intensiv-Station
- Abnahme von Blutkulturen, Start einer empirischen Antibiose
- Gabe von i.v. Flüssigkeit bei Exsikkose
- Kontinuierliche Hämodialyse (CVVHD) zum Ausgleich des Säure-Basen-Haushaltes und zur Behandlung des akutes Nierenversagen

Metabole Azidose

- Berechnung der Anionenlücke: Na – (Cl + HCO3)

- Die errechnete Anionenlücke in diesem Fall beträgt 10 mEq/L (Normwert: 3-11) und spricht somit für eine hyperchlorämische metabolische Azidose mit normaler Anionenlücke, mutmaßlich verursacht durch einen enteralen Bikarbonat-Verlust im Rahmen der Diarrhö.

Interpretation und Maßnahmen

- Rasche Stabilisierung durch eingeleitete Maßnahmen
- Insgesamt 5 Tage auf der Intensiv-Station
- Positive Blutkulturen *(Pseudomonas aeruginosa)*
- Positive *Acridineorange-Leukocytes-Cytospin* (AOLC) aus liegendem Port-a-Cath
- somit Bestätigung der Verdachtsdiagnose einer Katheter-assoziierten Infektion
- Explantation des infizierten Port-a-Cath und Re-Implantation auf der kontralateralen Seite im Intervall

➢ Trotz täglicher oraler und intravenöser Gabe von Bikarbonat besteht jedoch weiterhin eine **therapierefraktäre metabolische Azidose** mit pH Werten um 7.0!

Molekularpathologische Analyse des Stuhls

Eine molekularpathologische Analyse des Stuhl zeigt ein dysbiotisches Stuhlmikrobiom mit hochgradig reduzierter Diversität. Es fehlen die physiologischen Firmicutes/Bacteroidetes fast vollständig. Es findet sich eine Dominanz zweier Taxone:

- 62% *Lactobacillus sp. (L. fermentum 100%)*
- 31% *Bifidobacterium sp. (B. longum100%).*

Zusammenfassend zeigt sich kein Dickdarm-typisches Mikrobiom!

Verdachtsdiagnose: D-Laktat Azidose

- Bestimmung von D-Laktat im Serum, dieses zeigte sich erhöht
- Bestätigung der **D-Laktatazidose**
- Folglich Reduktion der oralen Zufuhr von Kohlenhydraten auf < 80g / Tag unter regelmäßiger ernährungsmedizinischer Beratung
- Innerhalb von 3 Wochen Normalisierung der pH-Wertes im Blut
- Zum Erreichen des Energieziels muss die Patientin nun vermehrt Eiweiß und Fett (anstatt von Kohlenhydraten) zu sich nehmen
- Dies wird jedoch von der Patientin durch die gestörte Fettverdauung und verminderte intestinale Absorption auf Grund der sehr kurzen Restdünndarmlänge von lediglich 60cm sehr schlecht toleriert

Buchman A.L. Short Bowel Syndrome. In: Sleisenger and Fordtran's Gastrointestinal and Liver Disease, 10th Edition; Elsevier; 2015: 1832-1848.
Gastroenterol Res Pract. 2015;2015:476215

Hintergrundwissen: Kurzdarmsyndrom

Intestinale Insuffizienz

Einschränkung der Resorption von Nährstoffen im Darm

Chronisches Darmversagen

Keine ausreichende Resorption von Makro,- Mikronährstoffen
und/oder Wasser, sodass eine dauerhafte i.v. Supplementation notwendig ist

= sehr selten: Prävalenz 5 - 20 / 1 Mio. Einwohner in Europa

L. Pironi et al. / Clinical Nutrition 35 (2016) 247e307

Hintergrundwissen Darmversagen

Ätiologie

- In 75% der Fälle entsteht eine intestinale Insuffizienz bzw. ein chronisches Darmversagen als Folge ausgedehnter chirurgischer Darmresektionen mit einem verbleibendem Restdünndarm von < 200 cm **(= Kurzdarmsyndrom)**
- Weitere seltenere Ursachen sind Störungen der Motilität (18%), der mukosalen Absorption (5%) z.B. bei Zöliakie oder nach Radiatio oder komplexe Fistelbildungen (2%).

Funktionelle Einteilung (ESPEN)

1. Selbst limitierend
2. Akut parenteral ernährungspflichtig
3. Chronisch parenteral ernährungspflichtig

Lamprecht G et al. S3-Leitlinie; 2014; 39: e57–e71
Sleisenger and Fordtran‘s: Gastrointestinal and liver disease; 10th Edition; 1832-1848.

Ursachen

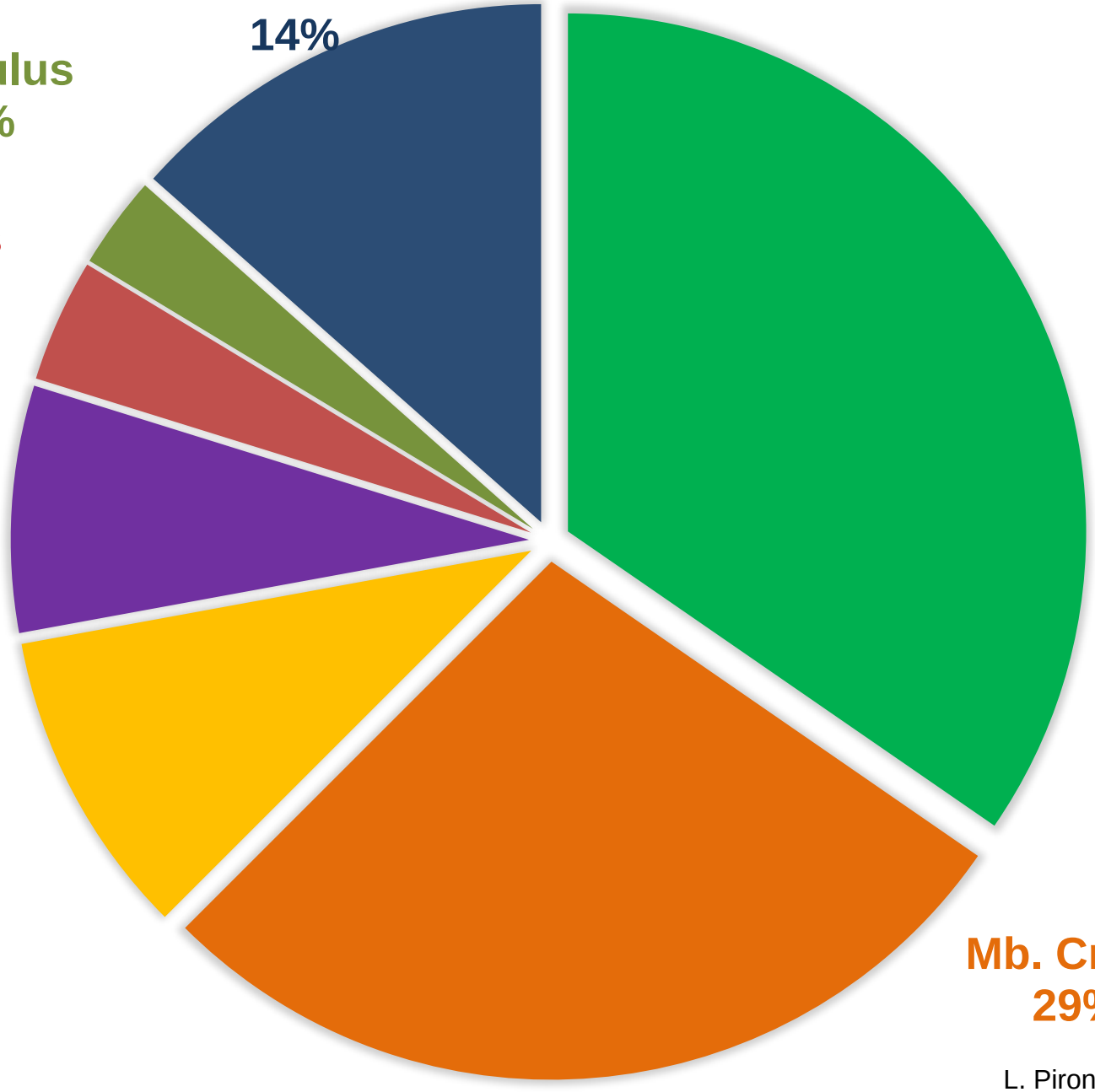

L. Pironi et al. / Clinical Nutrition 35 (2016) 247e307

Hintergrundwissen Kurzdarmsyndrom

1. Phase: **Hypersekretion** (Tage bis Monate nach Resektion)
   - Flüssigkeits- und Elektrolytverschiebungen
   - Hohes Stoma-Output, Hypergastrinämie, schlechte Resorption

2. Phase: **Adaptation** (Monate bis ca. 2 Jahre)
   - Abhängig vom luminalen Nährstoffangebot
   - Strukturelle Adaptation: Hyperplasie (Länge, Villi, Krypten etc.)
   - Funktionelle Adaptation: verzögerter Transit

3. Phase: **Stabile Phase** (nach ca. 2 Jahren)
   - Maximale Adaptation, keine Veränderung mehr

Hammer HFJ. Gastroenterol Hepatol Erkr. 2015;13:14-7

Hintergrundwissen Komplikationen

44% Gallensteine

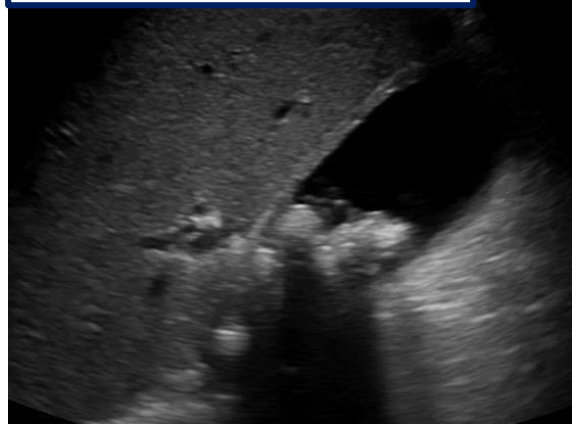

24% Nierensteine
Calcium-Oxalat

50% intestinal-failure assoc. liver disease (IFALD) durch chronische parenterale Ernährung

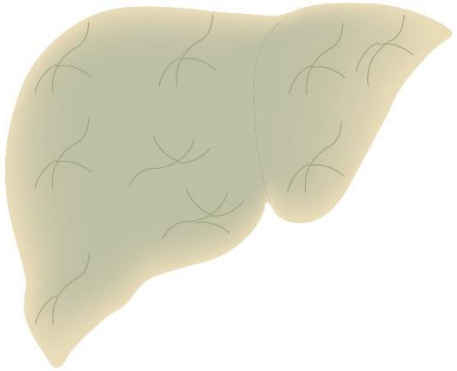

Katheter assoz. Infektionen

Störungen des Knochenstoffwechsels

D-Laktatazidose

Leber UEG Image Hub (2019) / JR Shadwell
Gallensteine: M.D. Fürst
Loris Pironi et al. Clin Liver Dis 2019

Hintergrundwissen: D-Laktat Azidose

Kohlenhydrat-Malabsorption bei Kurzdarmsyndrom

Bakterielle Metabolisierung der Kohlenhydrate im Dickdarm zu kurzkettigen Fettsäuren und Laktat

Senkt den pH-Wert im Dickdarm

Begünstigt das Wachstum **grampositiver Anaerobier** *(Bifidobacterium, Lactobacillus)*

Bakterielle Produktion von **D-Laktat**

Intestinale Absorption von D-Laktat führt zu **metaboler Azidose**

Buchman A.L. Short Bowel Syndrome. In: Sleisenger and Fordtran's Gastrointestinal and Liver Disease, 10th Edition; Elsevier; 2015: 1832-1848.
Gastroenterol Res Pract. 2015;2015:476215

Hintergrundwissen: D-Laktat Azidose

- Seltene, gefährliche Komplikation des Kurzdarmsyndroms
- typischerweise schwere metabolische Azidose mit erhöhter Anionenlücke
- Fälle mit normaler Anionenlücke sind jedoch ebenfalls möglich
- Symptome: schnell entwickelnde neurologische Symptome wie Enzephalopathie, verwaschene Sprache, Ataxie, Gangunsicherheit
- Diagnose:
  - Im Routine-Labor wird ausschließlich L-Laktat gemessen
  - Bestätigung der Verdachtsdiagnose durch Serum D-Laktate > 3mmol/L oder erhöhtem D-Laktat im Harn (>0.05 mmol/mol Kreatinin)
- Therapie:
  - Restriktion der oralen Kohlenhydratzufuhr oder Nahrungskarenz
  - Antibiotikum zur Elimination intestinaler D-Laktat produzierender Bakterien

Buchman A.L. Short Bowel Syndrome. In: Sleisenger and Fordtran's Gastrointestinal and Liver Disease, 10th Edition; Elsevier; 2015: 1832-1848.
Gastroenterol Res Pract. 2015;2015:476215

Zusammenfassung

In diesem Fallbericht wird eine Patientin mit Kurzdarmsyndrom und kombinierter schwerer metabolischer Azidose vorgestellt. Neben einem akuten Nierenversagen und dem enteralen Bikarbonatverlust hat vor allem die D-Laktat Azidose als seltene und gefährliche Komplikation des Kurzdarmsyndroms die chronische Azidose bedingt. Diese führt normalerweise zu einer erhöhten und nur selten wie in diesem Fall zu einer normalen Anionenlücke. Klinisch präsentiert sich die D-Laktat-Azidose mit akuten neurologischen Symptomen. Die Diagnose wird durch erhöhte D-Laktat Spiegel im Serum (>3mmol/L) oder im Urin (>0.05 mmol/mol Kreatinin) gestellt. Die Therapie beinhaltet eine Restriktion der oralen Zufuhr von Kohlenhydraten sowie die antibiotische Eliminierung von intestinalen Bakterien.

Gastroenterol Res Pract. 2015;2015:476215