Medizinische Universität Graz

CLOSTRIDIUM DIFFICILE INFEKTION

ao Univ.Prof. Dr. Christoph Högenauer

Klinische Abteilung für Gastroenterologie und Hepatologie
Universitätsklinik für Innere Medizin, Graz

Unterstützt durch

MSD

77 jähriger Patient mit Durchfall

- Mehrwöchiger Krankenhausaufenthalt
- Initiale Aufnahme ins Krankenhaus wegen Patella Fraktur mit notwendiger Operation
  - Begleiterkrankungen. Morbus Parkinson mit DuoDopa Therapie
- Der Pat. entwickelt postoperativ eine nosokomiale Pneumonie und wird mit Piperacillin/Tazobactam behandelt
- Unter der Antibiotikatherapie kommt es zum Auftreten eine wässrigen Diarrhoe

77 jähriger Patient mit Antibiotika assoziiertem Durchfall

- Nachweis eine Clostridioides difficile Infektion (CDI)
  - C. difficile GDH-Ag positiv
  - C. difficile Toxin A/B positiv
- Therapie mit Metronidazol 3x500mg po mit intitaler Besserung, nach 7 Tagen Therapie kommt es zu einer klinischen Verschlechterung und Anstieg der Entzündungsparameter
- Umstellung auf Vancomycin 4x250mg po
- Nach 48h Therapie mit Vancomycin weitere Verschlechterung

Klinische Untersuchung: Ausgeprägter Meteorismus, Zeichen einer Peritonitis und eines paralytischen Ileus

77 jähriger Patient mit schwerer *C. difficile* Infektion

Med Uni Graz

Hämatologie:Kl.BB			
Leuko	**30.62/+**	G/l	4.4-11.3
Ery	**2.54/--**	T/l	4.50-5.90
Hb	**7.1/-**	g/dl	13.0-17.5
Hkt	**21.3/-**	%	40.0-50.0
MCV	83.9	fl	80.0-98.0
MCH	28.0	pg	28.0-33.0
MCHC	33.3	g/dl	33.0-36.0
RDW-CV	15.3	%	11.0-16.0
Thrombo	290	G/l	140-440
MPV	9.3	fl	7.0-13.0

Niere			
Kreatinin	0.88	mg/dl	-1.20
GFR CKD-EPI Kreatinin	122.66	ml/min/	80.00-140.00

Entzündung			
CRP	**319.0/++**	mg/l	-5.0
Entzündung:Weiterf.Unters.			
PCT	**1.68/+**	ng/ml	0.00-0.50
Serumproteine			
Ges.Eiweiß	**5.1/-**	g/dl	6.6-8.3
Albumin	**2.3/--**	g/dl	3.5-5.3

Darmultraschall: Zeichen einer schweren Pancolitis

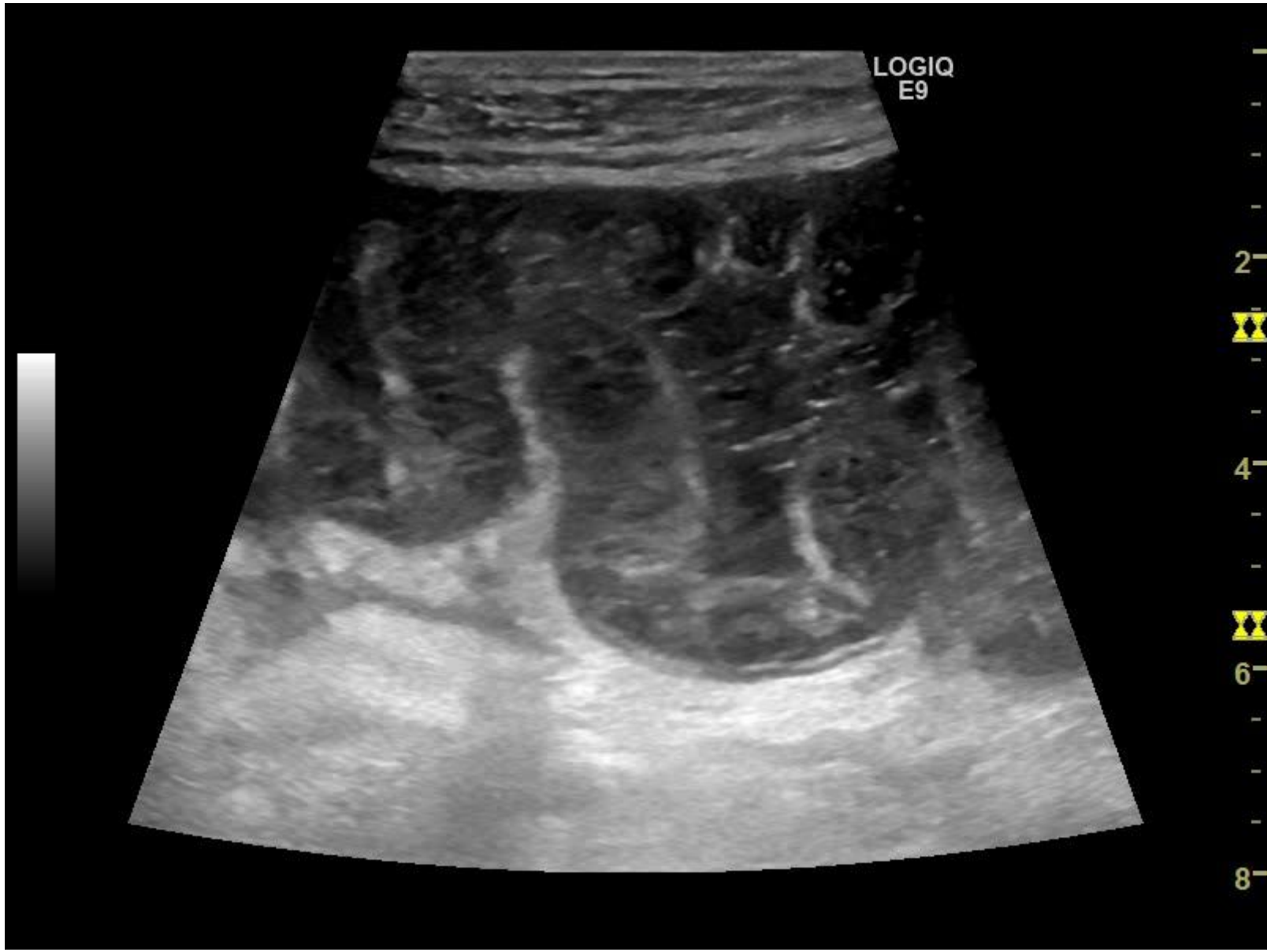

Med Uni Graz

Sigmoidoskopie: Pseudomemebranöse Colitis

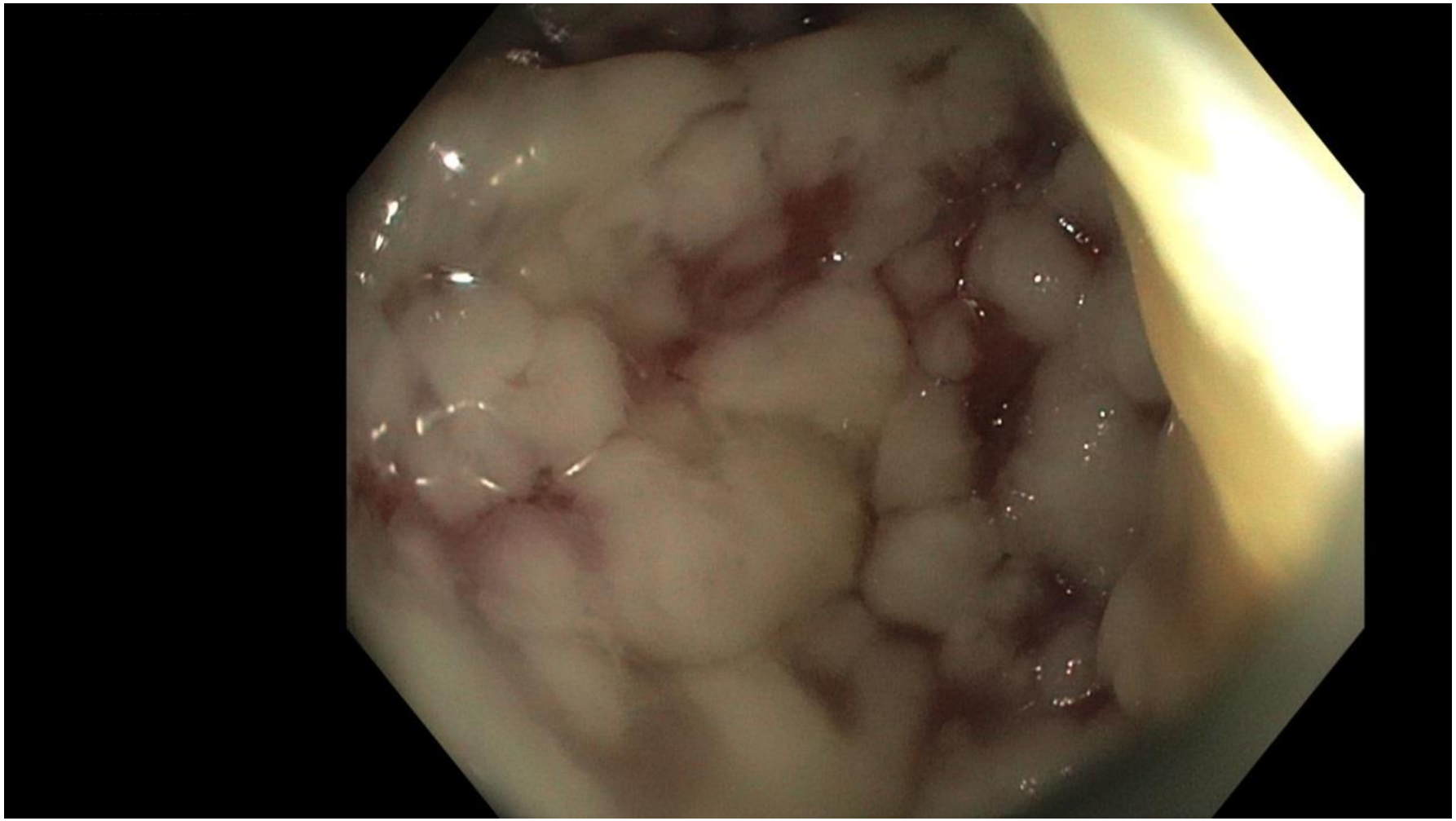

77 jähriger Patient mit schwerer *C. difficile* Infektion

- Beurteilung: therapierefraktäre (kein Ansprechen auf Vancomycin nach 48h) schwere *C. difficile* Infektion
- Indikation für fäkale Mikrobiotatransplantation (FMT)
- 200ml Stuhlsuspension eines getesteten Spenders (mit Glycerin eingefrorene Probe) werden im Rahmen der Endoskopie in das Sigma des Patienten appliziert
- Besserung der Entzündungsparameter und der klinischen Symptomatik, nach 10 Tagen Wiederholung der FMT anschließend ist Patient von intestinaler Seite beschwerdefrei.

Clostridioides (früher *Clostridium*) *difficile* Infektion - Klinischer Verlauf

- Asymptomatischer Träger
  - 3 % Erwachsene, > 90% bei Neugeborgene
- Unspezifische Colitis ohne Pseudomembranen
- Pseudomembranöse Colitis (PMC)
- Schwere/fulminante *C. difficile* Colitis
- Rezidivierende *C. difficile* Colitis (10-30%)

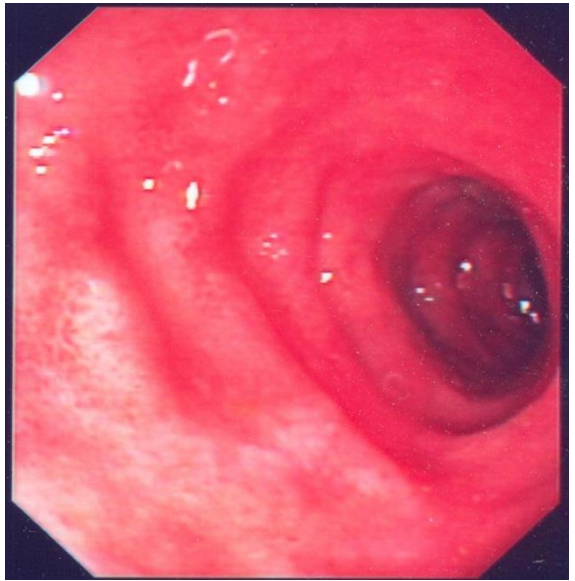

Risikofaktoren für die *C. difficile* Infektionen

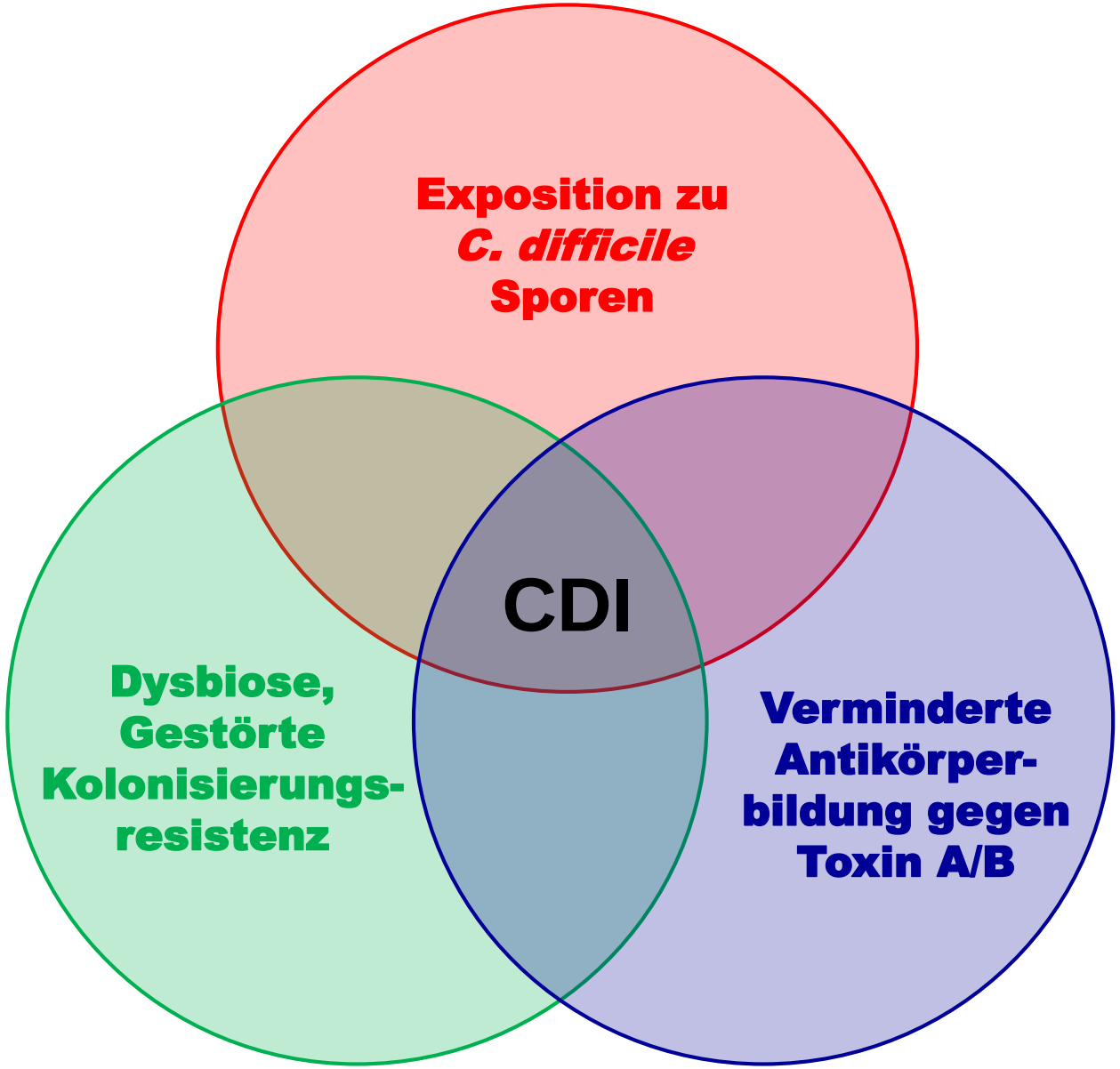

Diagnose einer *Clostridioides difficile* Infektion

- ESCMID guidelines 2014:
  - Typische Symptome oder Zeichen einer Infektion
    - Diarrhoe
    - Abdominalschmerzen
    - Ileus/toxisches Megacolon
  - **<u>und</u>** positiver mikrobiologischer Nachweis von *C. difficile* Toxin oder Toxin-produzierende *C. difficile* im Stuhl in der Abwesenheit von anderen Ursachen
  - **<u>oder</u>** colonoskopischer oder histopathologischer Nachweis von Pseudomembranen

Debast SB, et al. Clin Microbiol Infect 2014;20(Suppl 2):1–26.

ESCMID, European Society of Clinical Microbiology and Infectious Diseases

Med Uni Graz

Mögliche antibiotische Therapieoptionen bei *Clostridioides difficile* Infektion (CDI)

- Metronidazol 3 x 500mg p.o. (i.v.)
- Vancomycin 4 x 250mg p.o. (4 x 125mg)
- Fidaxomicin 2 x 200mg p.o.
- Teicoplanin 2 x 200mg p.o. (2 x 100mg; 2 x 400mg)
- Tigecyclin 2 x 50 mg i.v.

Diagnose einer schweren CDI - Definitionen

Einer der folgenden Punkte:

- Leukozytose (>15x 10^9/l)
- Reduziertes Serumalbumin (<30g/l)
- Anstieg des Serumkreatinins (≥1,5mg/dl oder ≥1,5x prämorbiden Ausgangswerts)

Weitere Hinweise für schweren Verlauf

- ICU-Aufenthalt
- Schwere Grunderkrankung
- Alter > 65 Jahre
- Immunsuppression

Fulminanter (Schwerer-komplizierter) Verlauf

- Hypotension / Schock
- Megacolon
- Ileus

Debast SB et al., ESCMID-Guidelines. Clin Micro Inf 2014; 20 suppl 2
ACG Guidelines: Kelly CR et al. Am J Gastro 2021
IDSA Guidelines: McDonald LC et al. Clin Inf Dis 2017

Therapie der **milden** *Clostridioides difficile* Infektion (CDI)

- Metronidazol 3 x 500 mg p.o. für 10 Tage
- Vancomycin 4 x 250 (125mg) mg p.o. für 10 Tage
- Fidaxomicin 2 x 200 mg p.o. für 10 Tage

Therapie der **schweren** CDI

- Vancomycin 4 x 250 (125mg) mg p.o. für 10 Tage
- Fidaxomicin 2 x 200 mg p.o. für 10 Tage (limitierte Daten - keine Daten für schwere + komplizierte CDI)

Therapie der **schweren + komplizierten** CDI

- Vancomycin 4 x 500 mg p.o. + Metronidazol 3x500mg iv

Fäkale Mikrobiota Transplantation (FMT)

Stuhltransplantation

- **Definition:** Übertragung von Stuhl und damit vornehmlich Stuhlbakterien eines Gesunden in den Darm eines Erkrankten

- **Ziel:** Wiederherstellung eines gestörten intestinalen Mikrobioms (Darmflora) – Behandlung einer Dysbiose

Klinische Studien zur FMT bei rekurrierender CDI

- 7 randomisierte kontrollierte geblindete Studien zeigen die überlegene Wirksamkeit der FMT bei rekurrierender CDI gegenüber Placebo
  - > 2000 Patienten publiziert
- Klinische Heilungsrate: 86-95%
  - Manche Patienten benötigen 2te FMT
- Erfolgreiche FMT auch bei fulminanter oder therapierefraktärer CDI
- Applikation über Kapseln ähnlich effektiv wie endoskopische Applikation
- Wenig kurzfristige Nebenwirkungen
  - Häufig: Symptome eines Reizdarmsyndroms (IBS)
  - Fallberichte über mögliche Übertragung von Infektionen (Noroviren, multiresistente Keime)
  - Meisten Nebenwirkung durch Grunderkrankung bedingt (multimorbide Pat.)
  - FMT scheint auch bei Patienten mit Immunsuppression sicher zu sein

Gough E et al. Clin Inf Dis 2011; 53:554
Borody TJ et al Gastroenterol Clin N Am 41 (2012) 781
Brandt LS et al. Am J Gastro 2012;107:1079

Aas et al. CID 2003
Kelly CR et al. Am J Gastro 2014
Moayyedi P et al. Med J Austral 2017;207(4):166-172.

Vermeire S et al. JCC 2016
Jalanka J et al APT 2017
Kao D et al. JAMA 2017: 318: 1985

Zusammenfassung

- Die *Clostridioides difficile* Infektion (CDI) ist eine wichtige Ursache einer Antibiotika-assoziierten Diarrhoe
- Die CDI hat bei älteren und multimorbiden Patienten eine hohe Mortalität
- Die Therapie ist abhängig vom Schweregrad der CDI und der Risikokonstellation
  - Vancomycin
  - Fidaxomicin
  - Metronidazol (nur bei milden Verlauf ohne Begleiterkrankungen)
- Die Fäkale Mikrobiota Transplantation (FMT) ist bei rekurrierenden CDI oder fulminanten Verläufen mit fehlendem Therapieansprechen eine wichtige Therapieoption